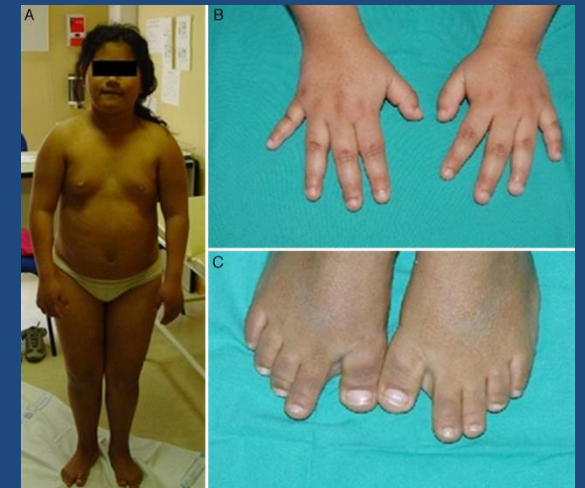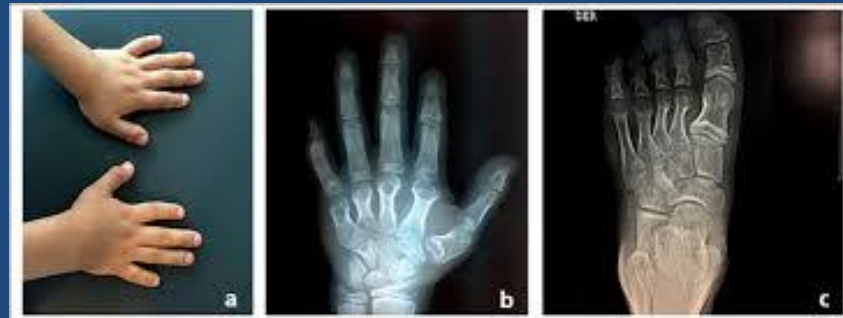

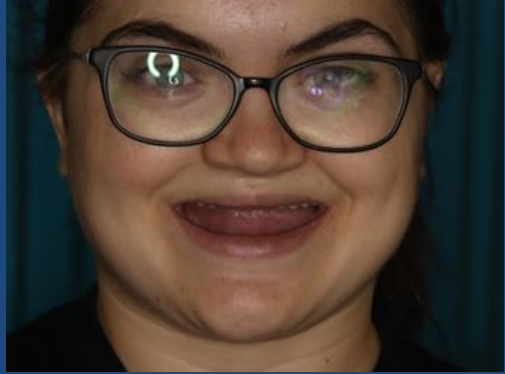
Tratamiento dental en paciente con pseudohipoparatiroidismo

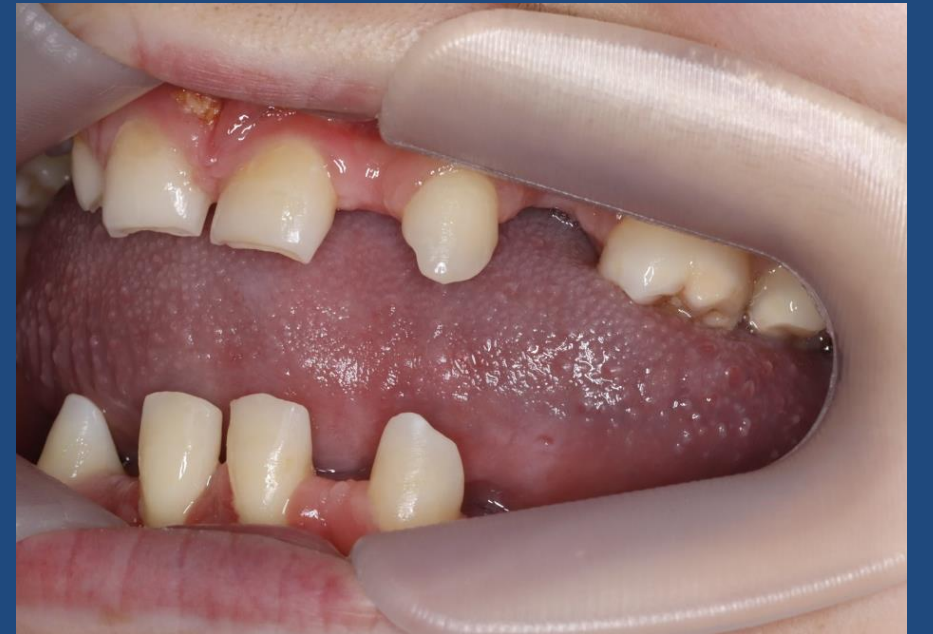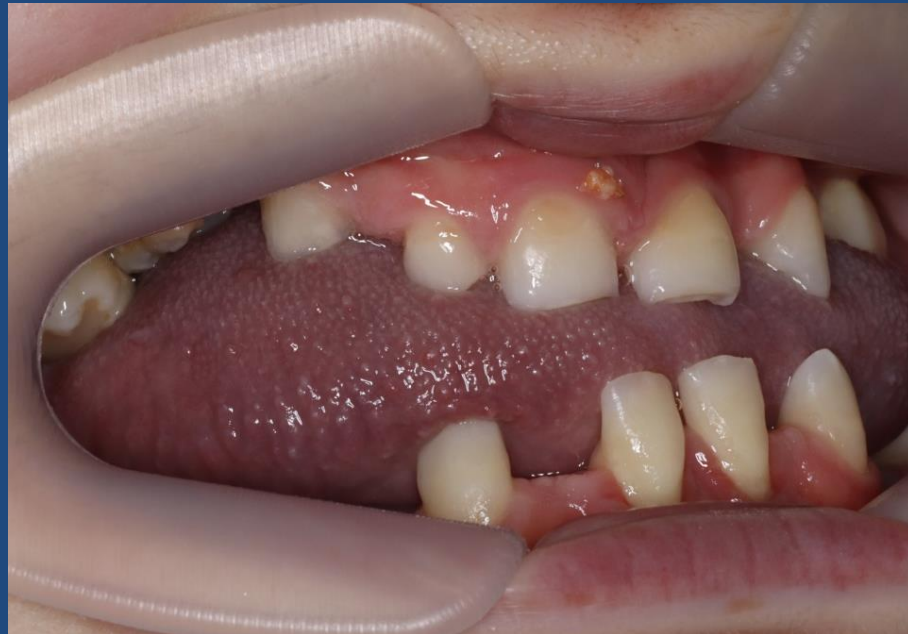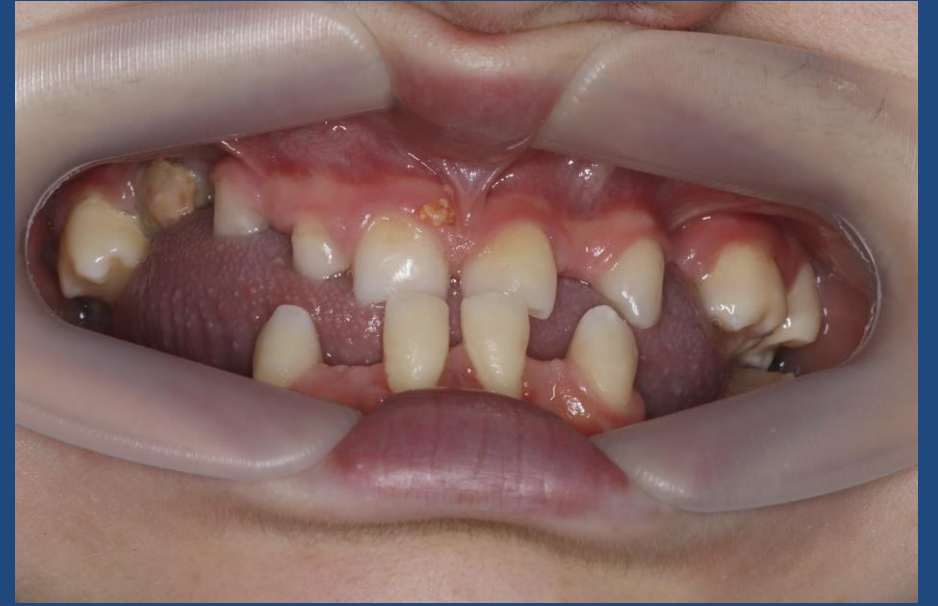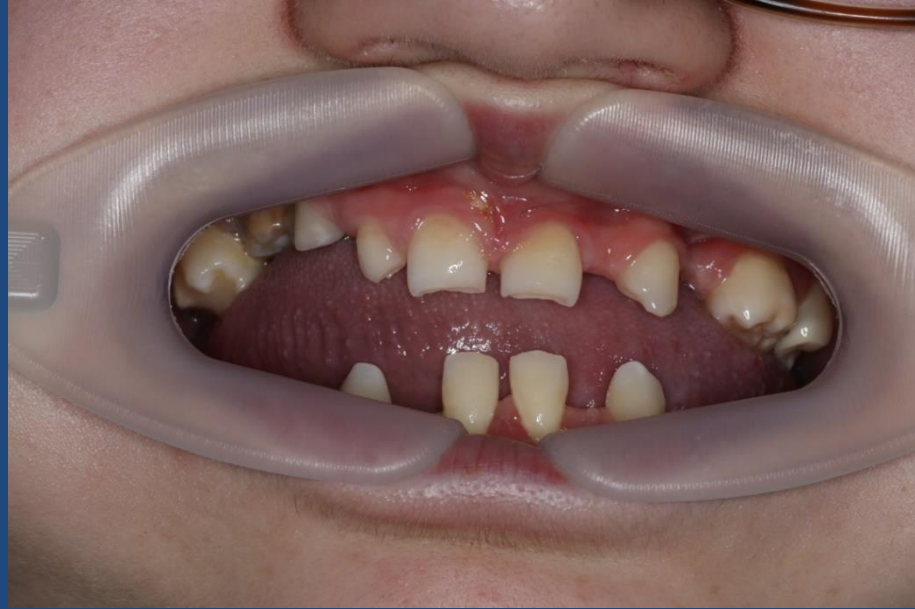Pseudohipoparatiroidismo: Trastorno genético con falta de respuesta a la hormona paratiroidea

- Patología rara; se diagnostica en la infancia
- Síntomas principales asociados a los bajos niveles de calcio, son :
 - - Baja estatura
 - - Facies Redonda
 - - Obesidad
 - - Retraso en el desarrollo y huesos de la mano cortos
 - - Cataratas
 - - Alteraciones dentales : agenesias, retraso en la erupción, malposiciones ...

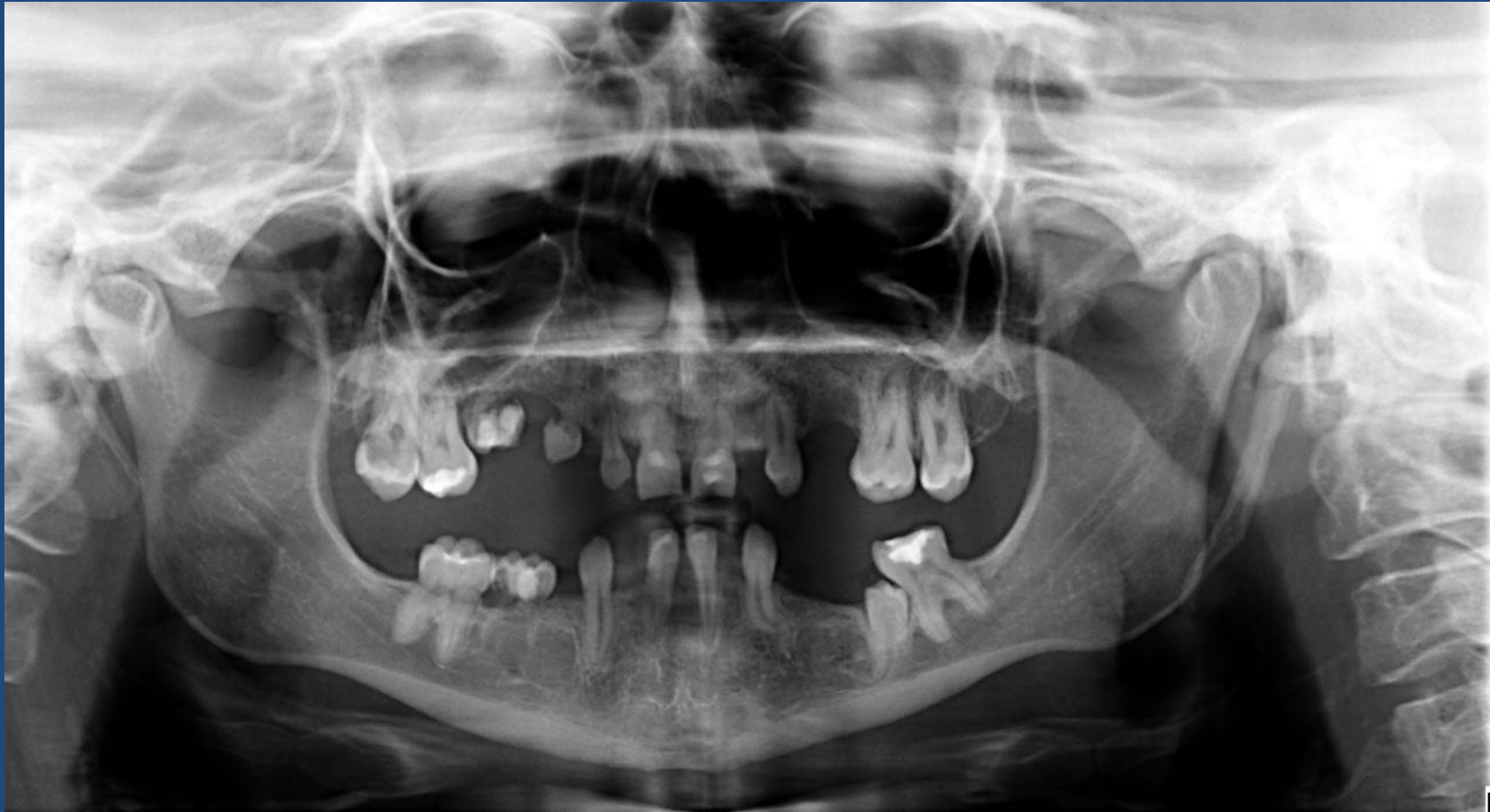

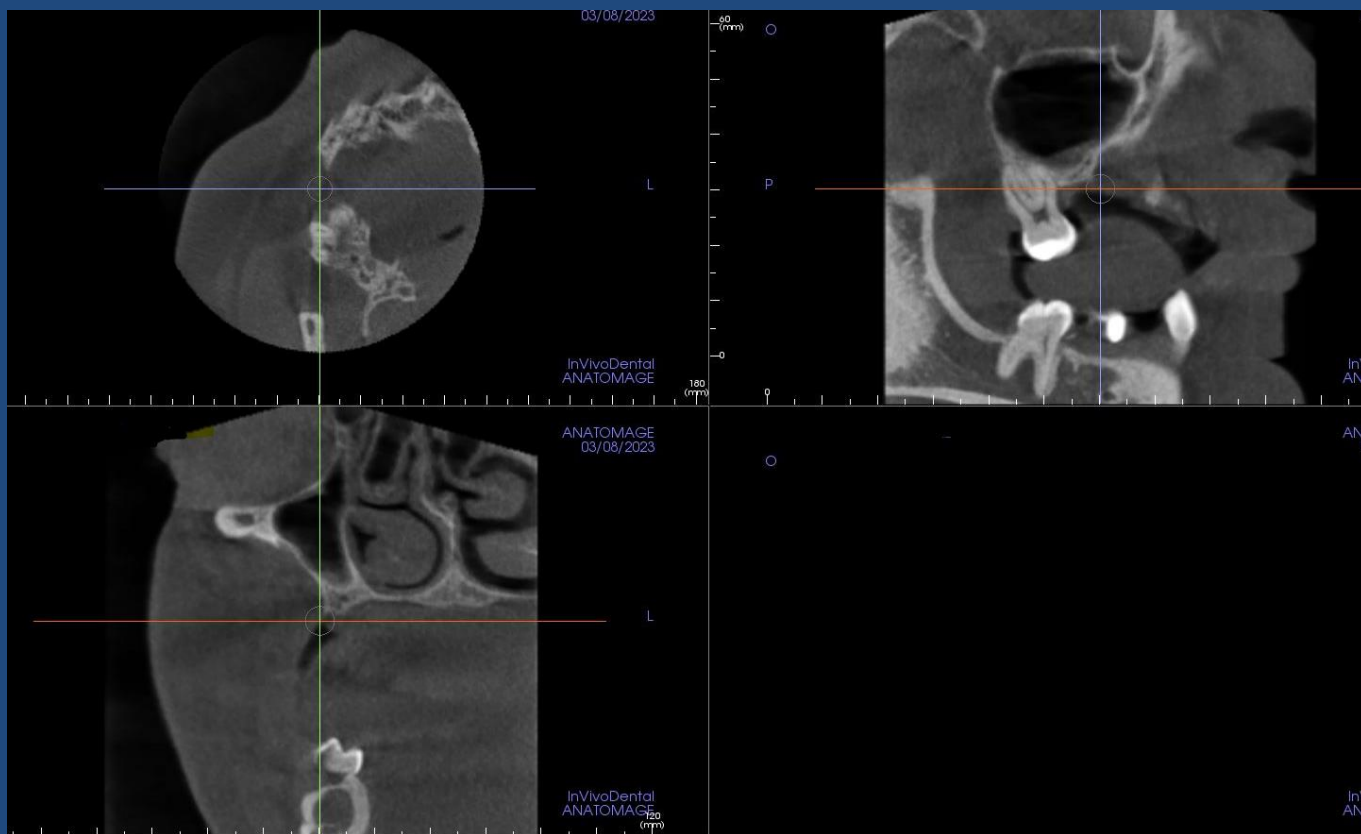

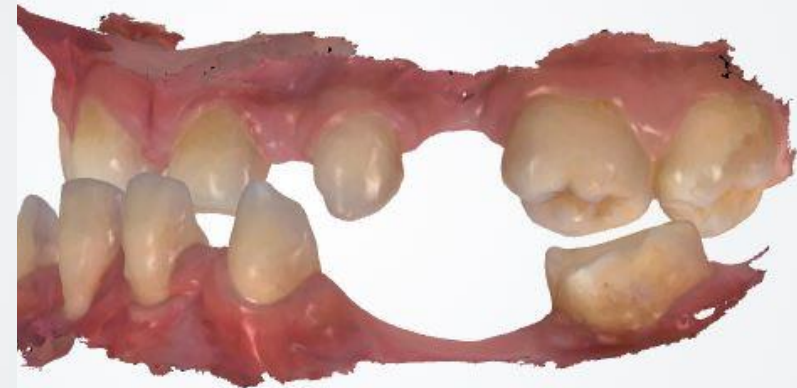
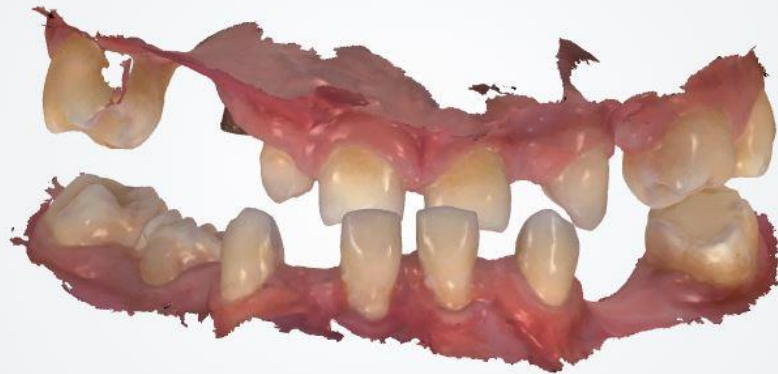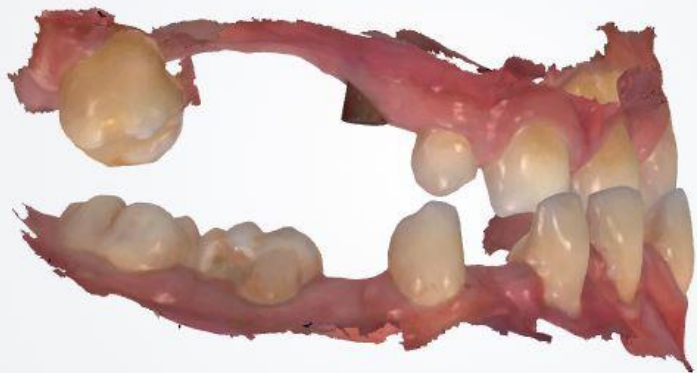Mujer 23 a.

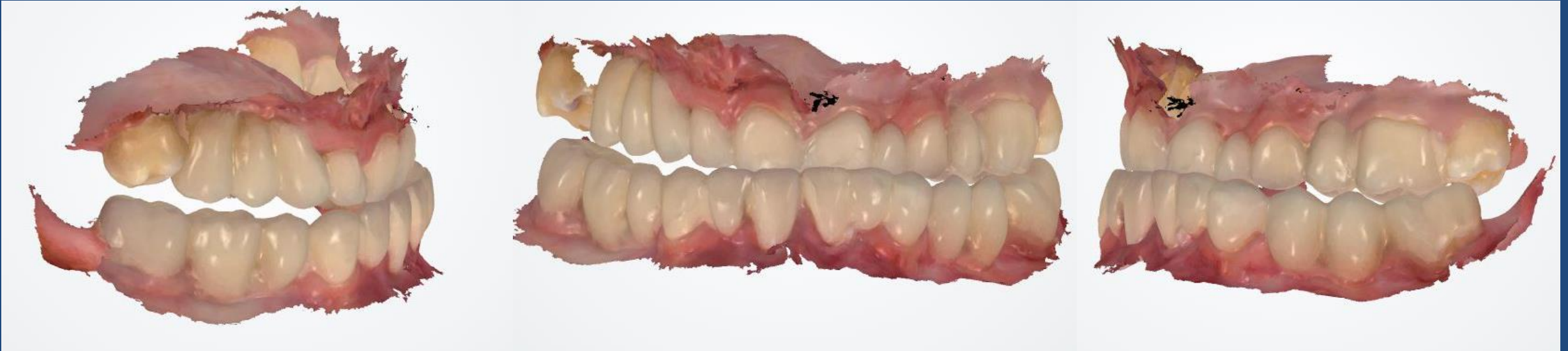


- OPG: múltiples ausencias dentarias, presencia de dientes temporales y microdoncia.
- Clase III esquelética y dental severas.





- TTO: exodoncia dientes temporales y #35 retenido.
- Provisionales PMMA e incremento de dimensión vertical



2 implantes osteointegrados en el cuadrante 1 y protesis dento e implantosoportada de zirconio monolítico corrigiendo al máximo la maloclusión.

